




VisionAnimale



Bertrand Michaud

Vétérinaire Ophtalmo Exclusif
VisionAnimale

[Fiche contact](#)

[Partager](#)

Passionné d'ophtalmologie j'exerce cette discipline près de Genève !



[Site internet Visionanimale](#)

[Formulaire de référé](#)

[Vente de matériel ophtalmo](#)

[Site internet AnimaVet](#)

[Podcast en ophtalmologie](#)

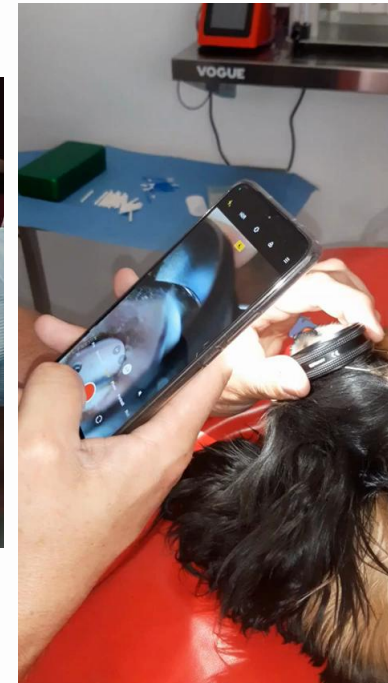
**Intérêt d'un
dispositif d'imagerie
rétinienne pour
smartphone**



Introduction



- Smartphone en ophtalmologie vétérinaire



Introduction

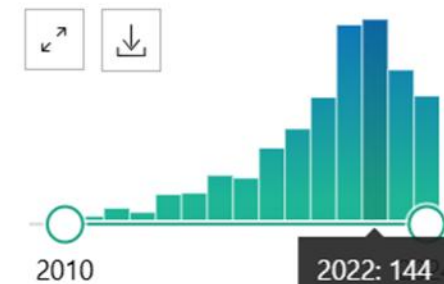


PubMed[®] [Advanced](#) [Create alert](#) [Create RSS](#) [User Guide](#)

Sort by:

MY CUSTOM FILTERS

RESULTS BY YEAR



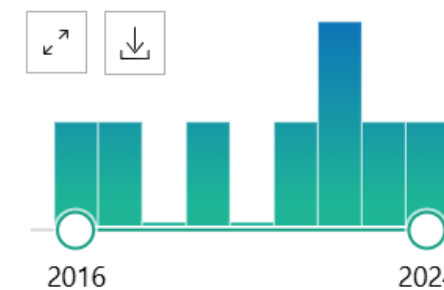
PUBLICATION DATE

PubMed[®] [Advanced](#) [Create alert](#) [Create RSS](#) [User Guide](#)

Sort by:

MY CUSTOM FILTERS

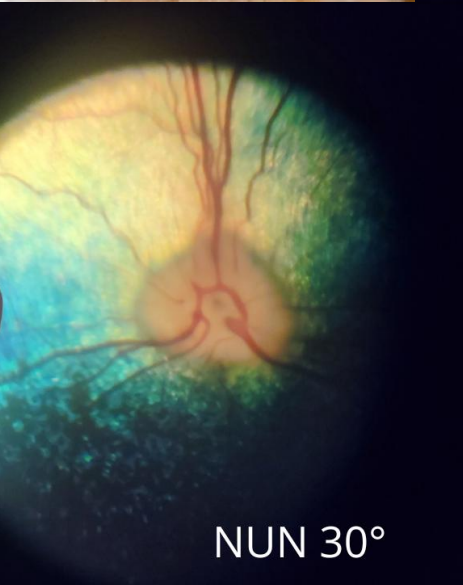
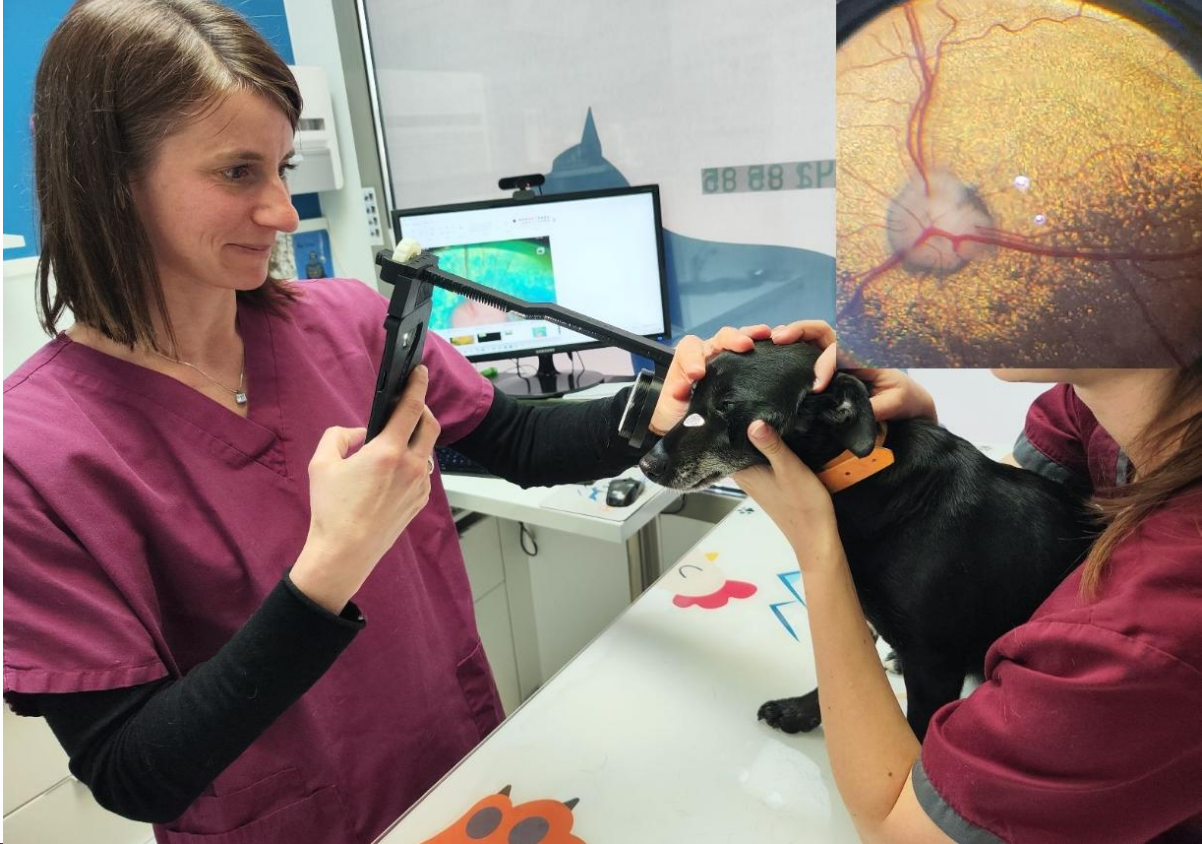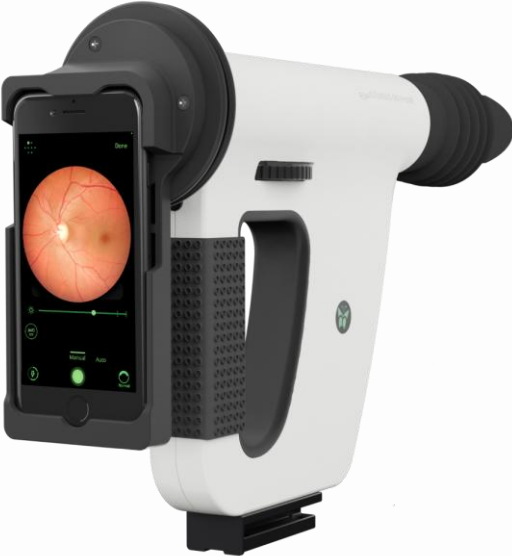RESULTS BY YEAR



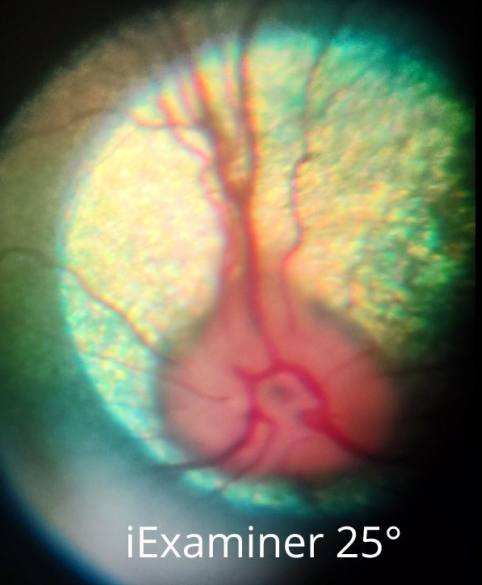
Plusieurs dispositifs utilisant un smartphone pour explorer la rétine



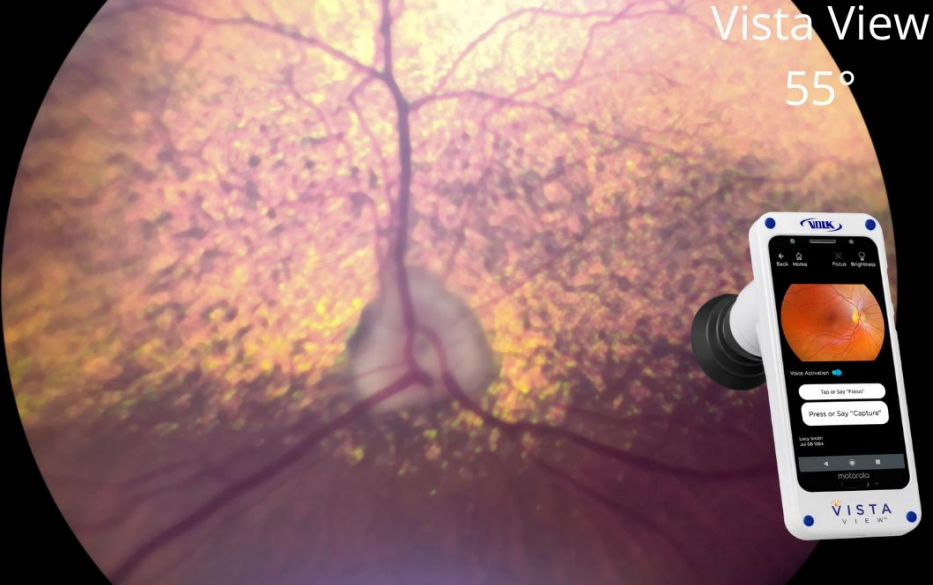
An Optiband Product
Powered by RetiCheck



NUN 30°



iExaminer 25°



Vista View
55°

Objectifs



- **Décrire et évaluer le iExaminer** pour Panoptic+
- Influence de la **dilatation** pupillaire :
 - Sur le **temps d'examen**
 - Sur la **qualité des images**

Matériel et méthode



- Panoptic plus



Khachatryan et al. *BMC Neurology* (2022) 22:61
<https://doi.org/10.1186/s12883-022-02578-5>

BMC Neurology

RESEARCH

Open Access

Utility of video-fundoscopy and prospects of portable stereo-photography of the ocular fundus in neurological patients



Tigran Khachatryan^{1*}, Tahseen Mozaffar^{1,2} and Lilith Mnatsakanyan¹

Dr Bertrand Michaud - www.visionanimale.fr

Matériel et méthode



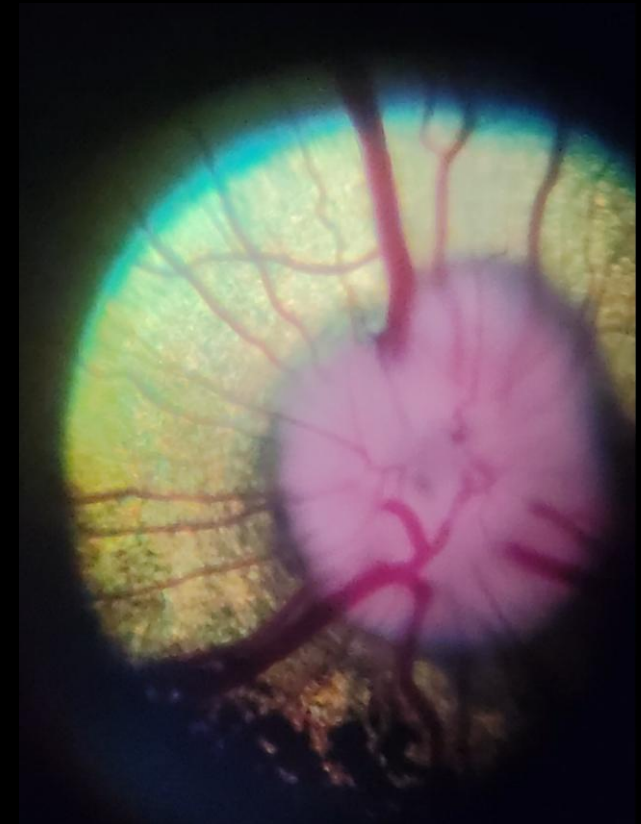
- **iExaminer** pour Panoptic+
- **Adaptation** nécessaire du dispositif





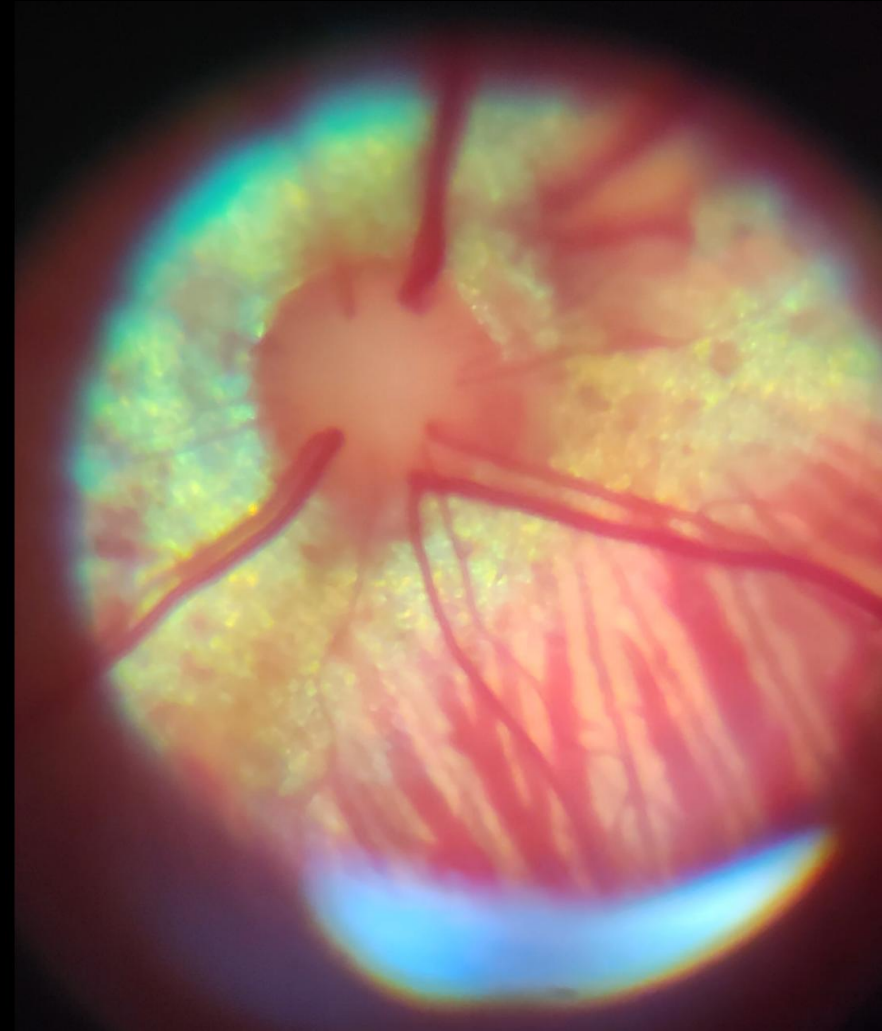Matériel et méthode

- **40 yeux de chiens** (n=10) **et de chats** (n=10) **sains**
- Œil droit **dilaté**
- Enregistrement **vidéo** puis extraction de la **meilleure image**

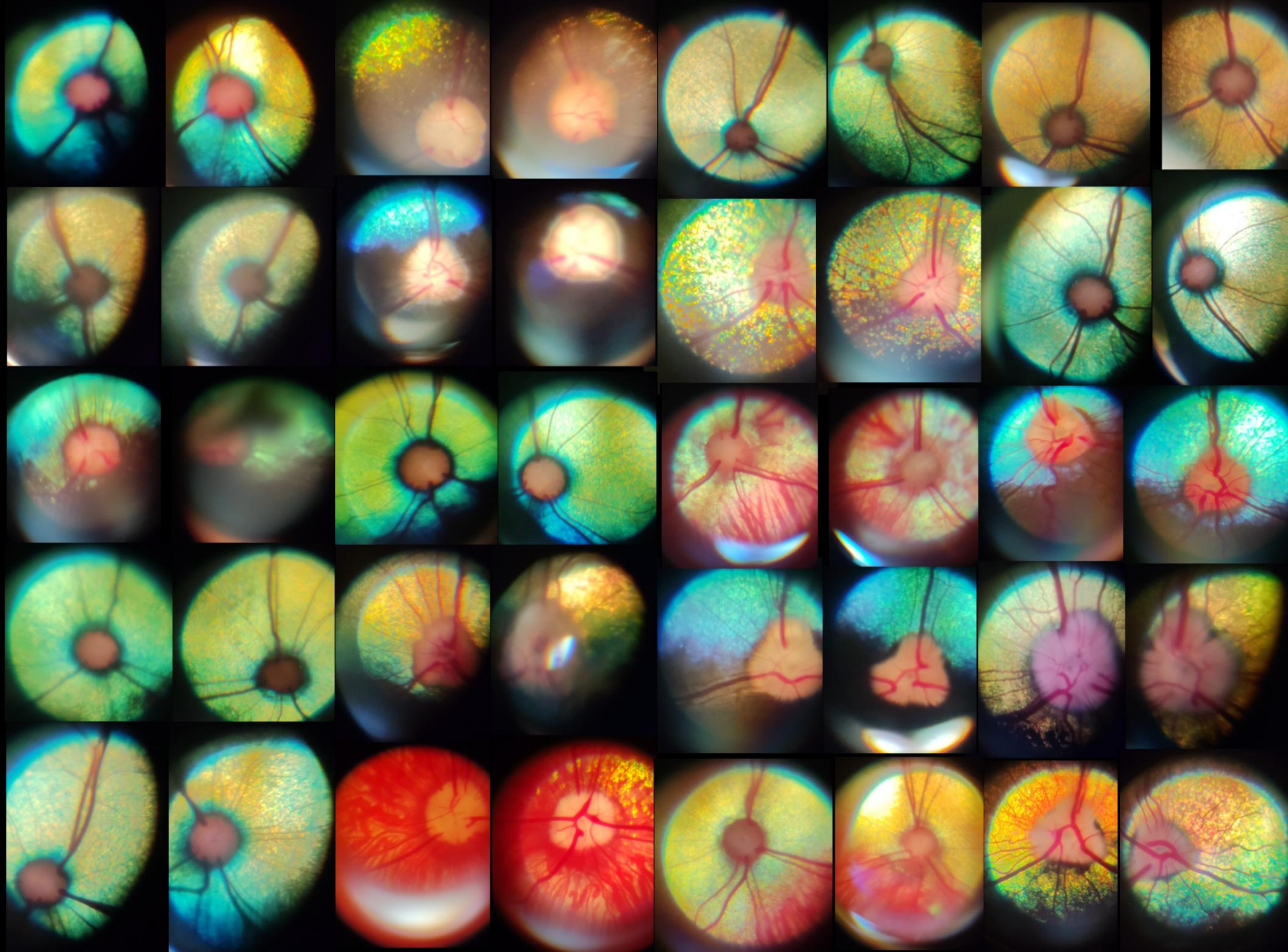


Matériel et méthode

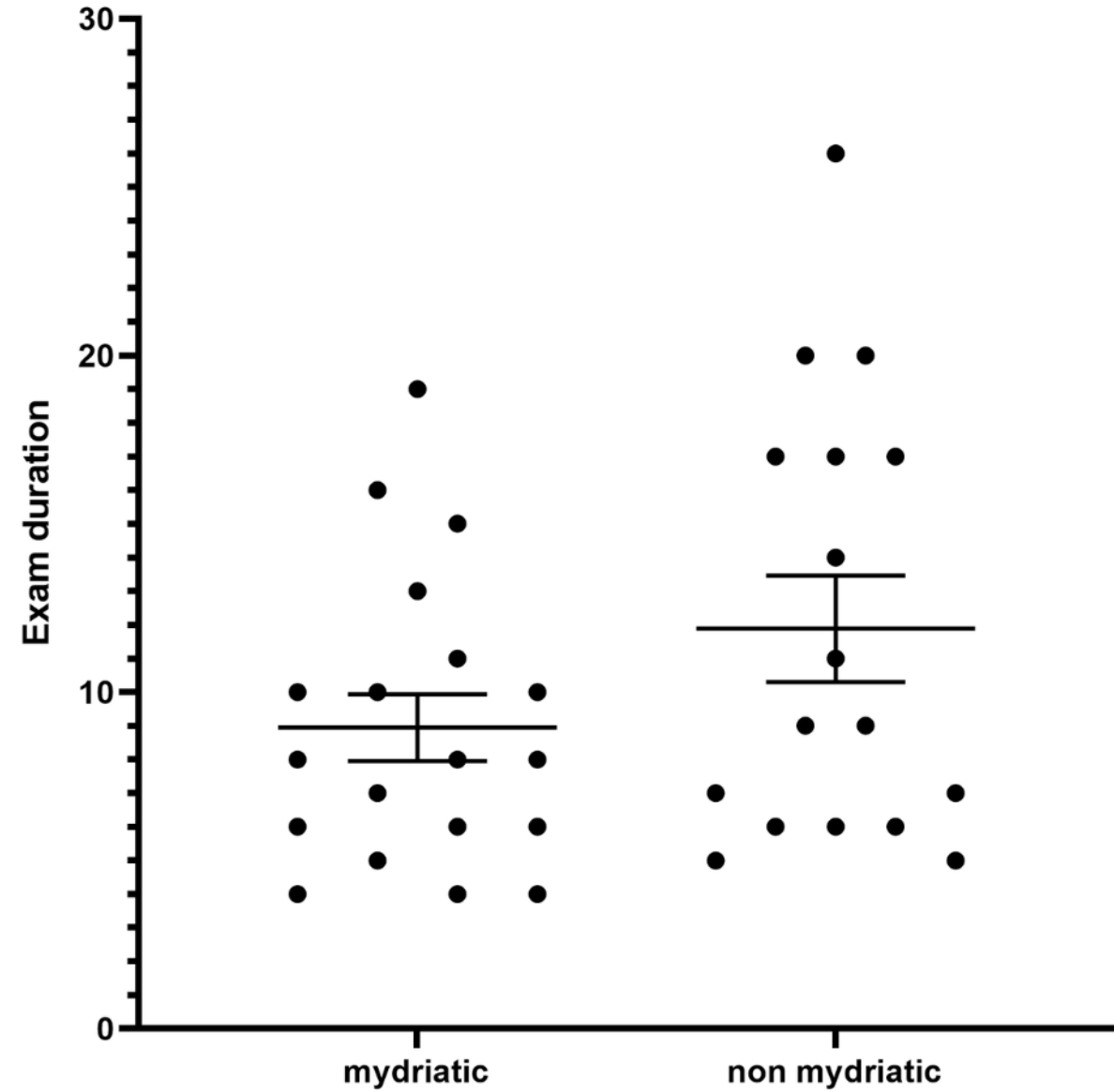
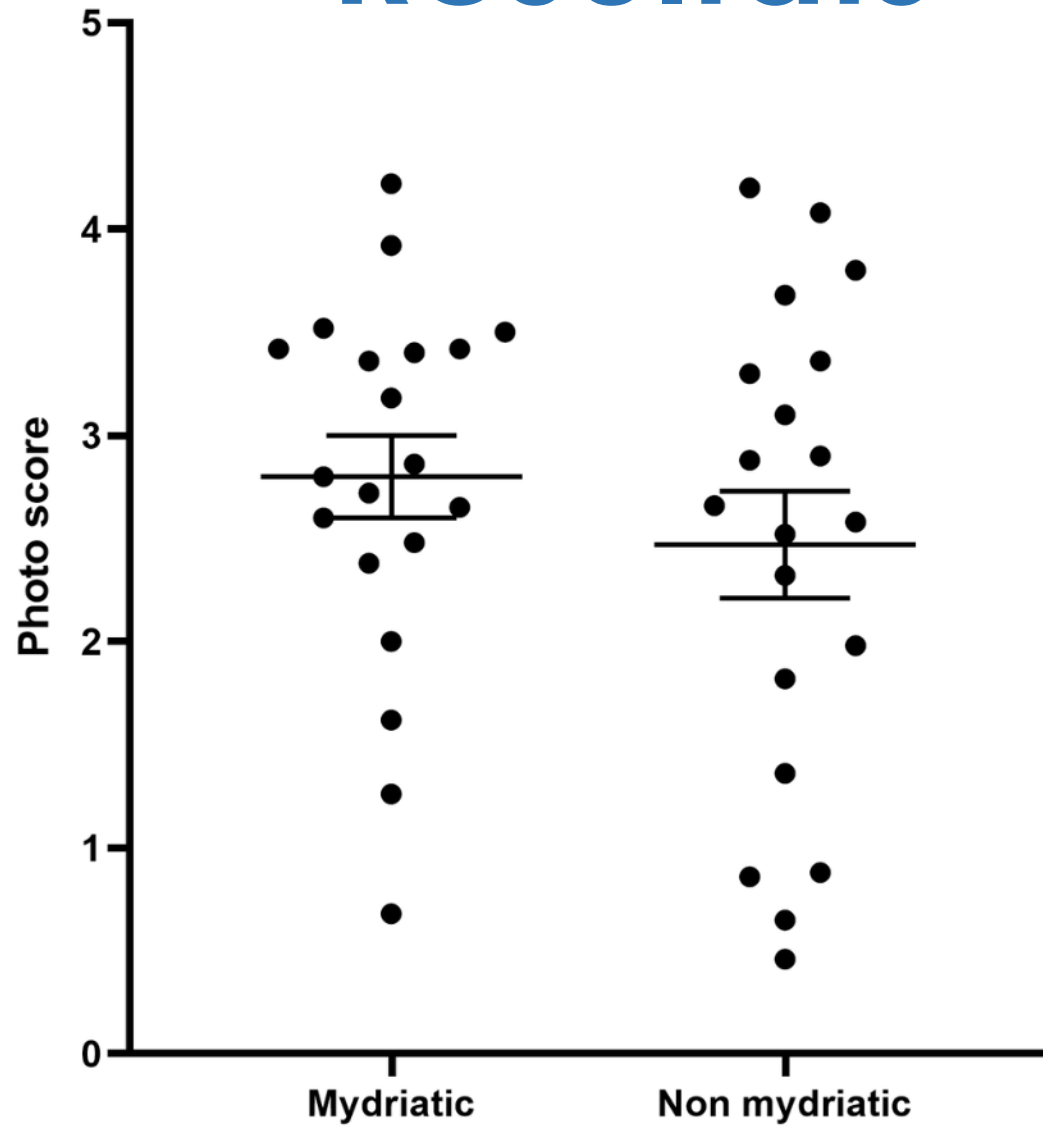
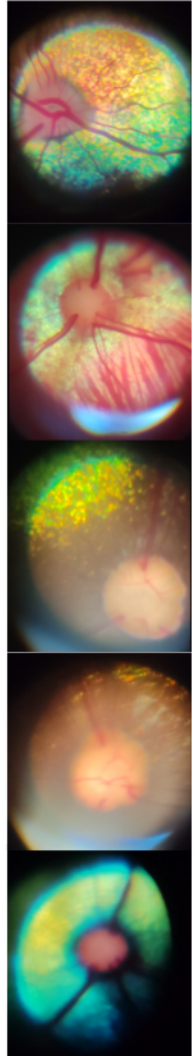
- Evaluation du **taux de réussite**
- Mesure du **temps nécessaire**
- **Notation /5 anonyme et randomisée** en ligne
par 50 panelist avec 17 ans d'expérience



Résultats



Résultats



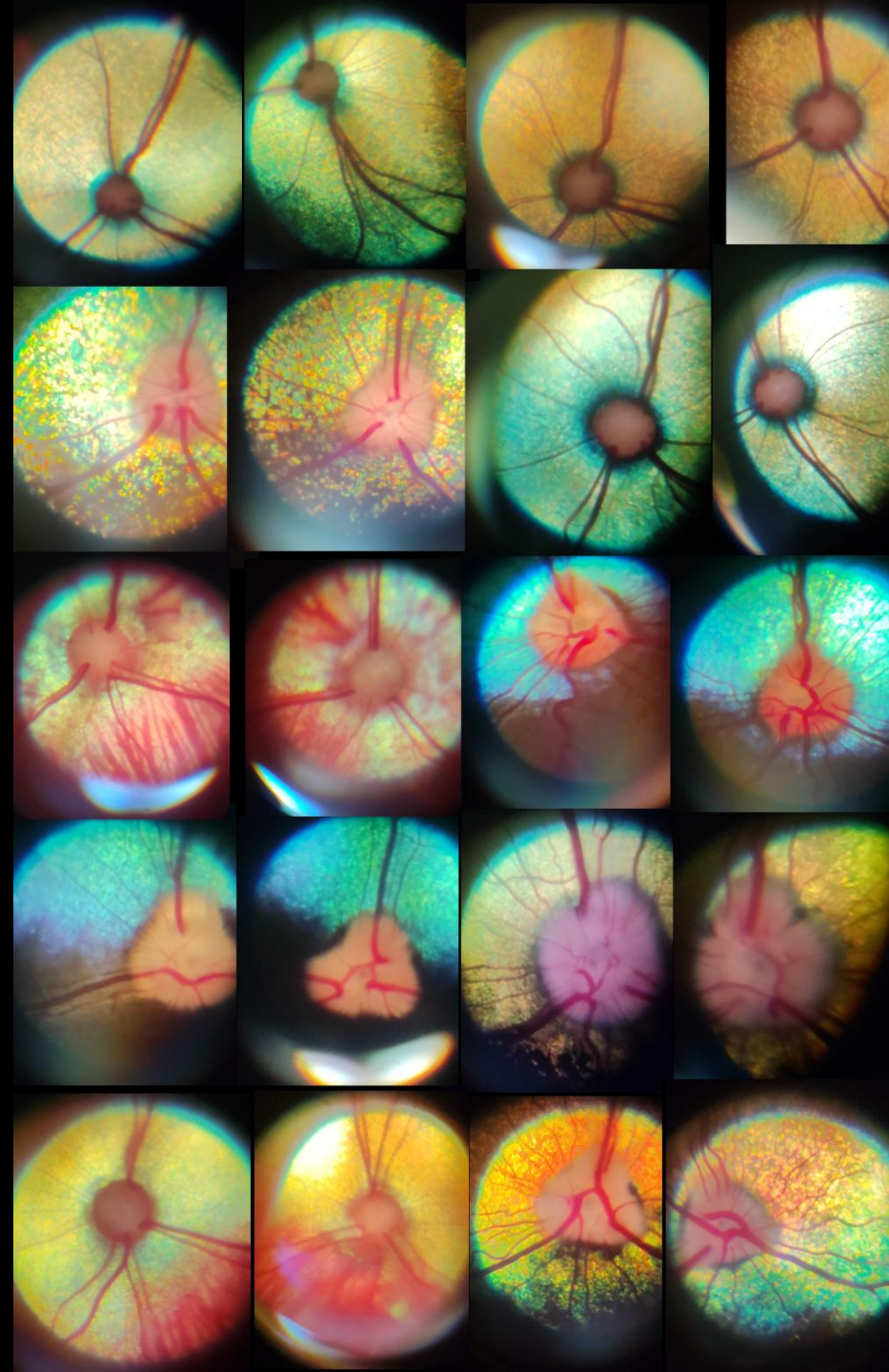
Résultats (temps)

- **100%** de réussite
- **Pas de différence significative :**
 - Du **temps** (s) pour obtenir une image entre **les yeux dilatés** ($8,95 \pm 4,30$) par rapport aux **yeux non dilatés** ($11,88 \pm 6,51$) ($p = 0,0514$)
 - entre le **temps** (s) de réalisation des clichés entre le groupe des chiens ($9,50 \pm 5,54$) et celui des chats ($11,17 \pm 5,64$) ($p = 0,5659$)



Résultats (qualité)

- Pas de différence significative :
 - pour les **yeux dilatés** ($2,80 \pm 0,89$) par rapport aux **yeux non dilatés** ($2,47 \pm 1,16$) ($p = 0,1625$)
 - de qualité des images obtenues entre les **rétines de chien** ($2,54 \pm 0,86$) et celles des **chats** ($2,73 \pm 1,20$) ($p = 0,5659$)



Discussion



- Place de l'examiner vs autres dispositifs existant

Received: 7 December 2023 | Revised: 30 January 2024 | Accepted: 14 March 2024

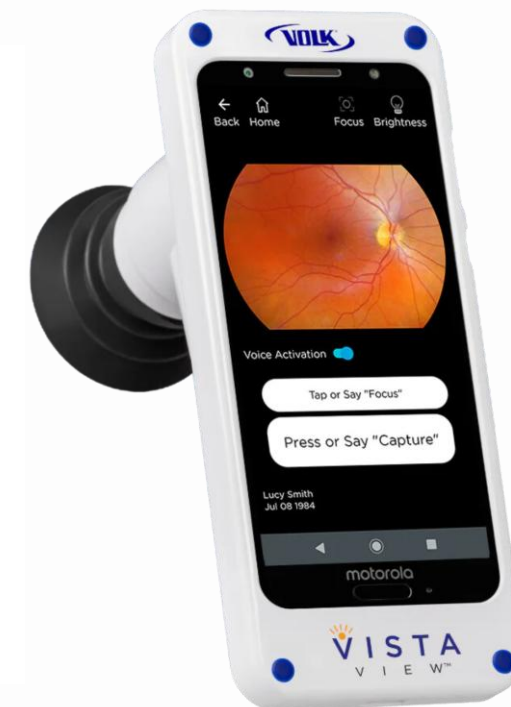
DOI: 10.1002/vetr.4088

ORIGINAL RESEARCH

Using a smartphone-based digital fundus camera for screening of retinal and optic nerve diseases in veterinary medicine: A preliminary investigation

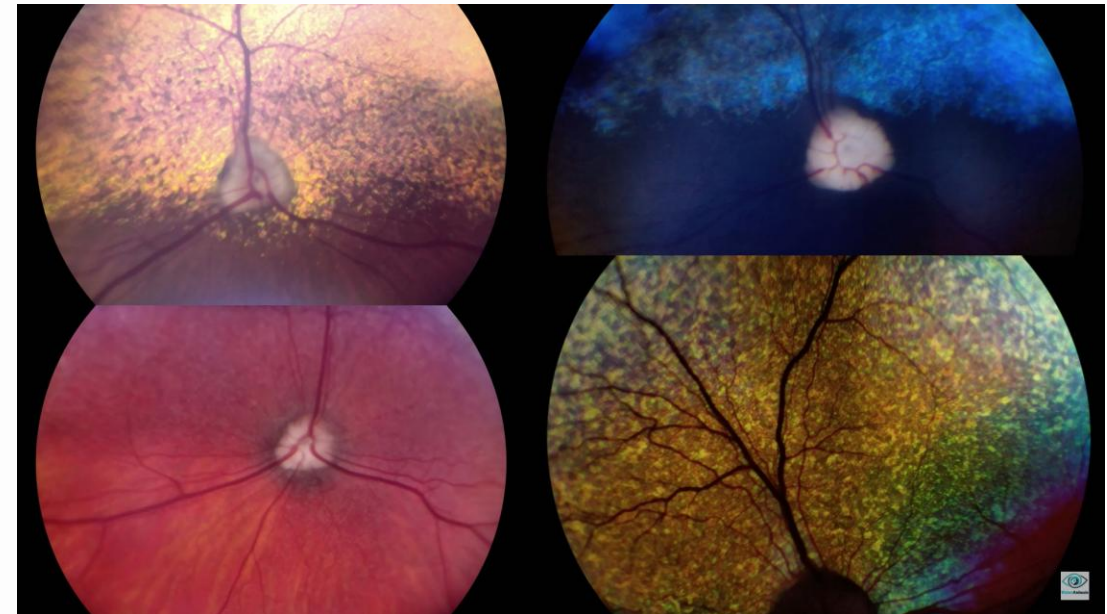
Lionel Sebbag | Ron Ofri | Dikla Arad | Karin W. Handel | Oren Pe'er

VetRecord



Discussion

- Place de l'examiner vs autres dispositifs existant



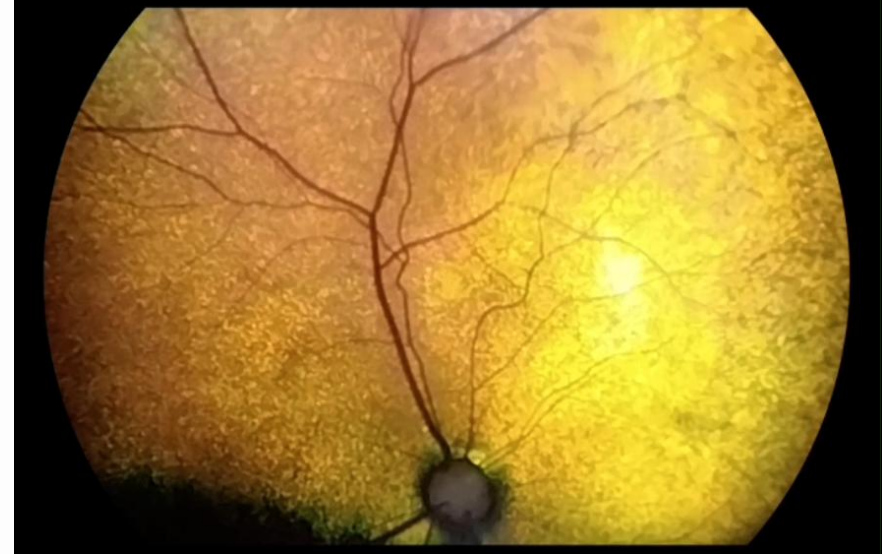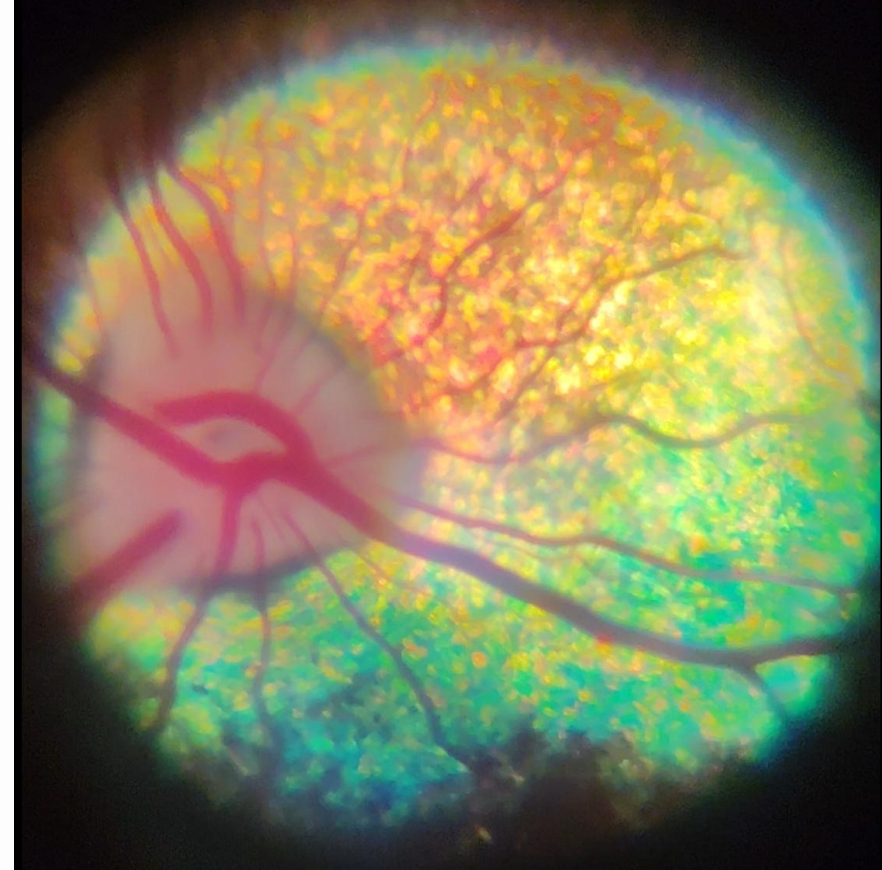
Discussion : comparatif Vistaview / Iexaminer



- Taux de **succès** pour l'acquisition des images rétiniennes
- Pas d'influence de la **dilatation** pupillaire
- Images de qualité **bonne** (VistaView) et **moyenne** (Iexaminer)
- Différence de champ d'observation (**55°** VV / **25°** Iexaminer)
- Préférer la capture **vidéo**

Discussion

- Les dispositifs d'imagerie rétinienne utilisant le smartphone sont :
 - *Peu onéreux*
 - *Simple d'utilisation*
- **Différences entre les appareils :**
 - **Champ de visualisation**
 - Plateformes souvent **non universelles** voire restrictives



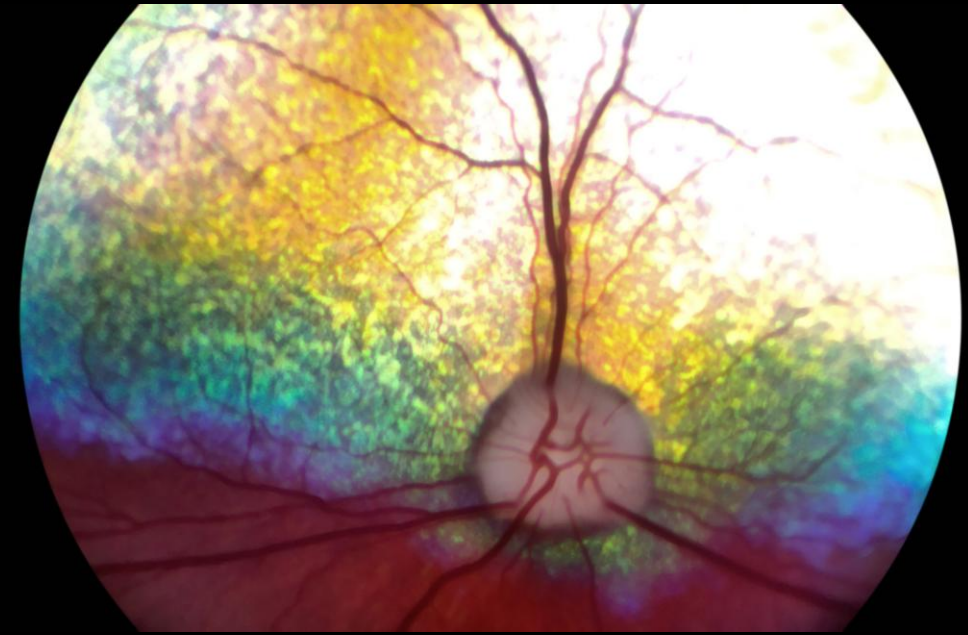
Discussion - Limites

- **Limites de l'étude**

- Faible **cohorte**
- Pas de cas de **rétinopathie**
- Pas de **comparatif** entre les différents dispositifs

- **Limites des dispositifs de rétinographie associé au smartphone**


- Hyperréflexion tapétale => **surexposition**
- **Qualité/Fidélité des couleurs** = smartphone dépendant
- Pas toujours **universels**



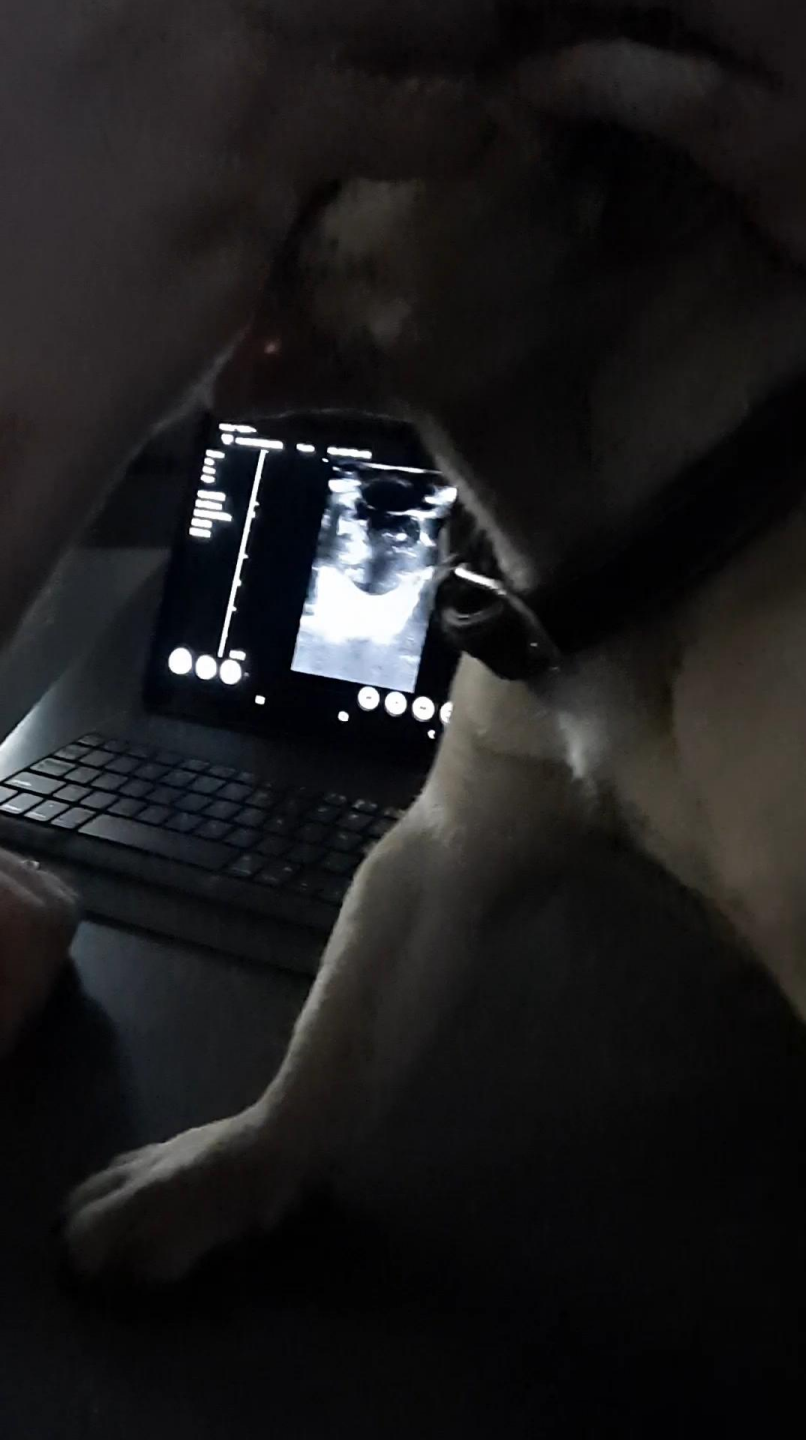Conclusion



- **lexaminer:**
 - Images de **qualité moyenne**
 - **champ d'observation** restreint
- La **dilatation pupillaire** n'influence ni la **qualité** ni le **temps** d'obtention des images
- Plateforme lexaminer **pas universelle**



Besoin d'un ophtalmo?



Conclusion

- Perspectives d'évolution...
 - Echographie
 - ERG
 - Tonométrie
 - ...





Bibliographie



- Day, L. M., Wang, S. X., & Huang, C. J. (2017). Nonmydriatic Fundoscopic Imaging Using the Pan Optic iExaminer System in the Pediatric Emergency Department. *Academic Emergency Medicine*, 24(5), 587–594. DOI: 10.1111/acem.13128(Nonmydriatic Fundoscopy...).
- Espinheira Gomes, F., & Ledbetter, E. (2018). Canine and feline fundus photography and videography using a nonpatented 3D printed lens adapter for a smartphone. *Veterinary Ophthalmology*, 1–5. DOI: 10.1111/vop.12577(04 Canine and feline fundus photography...).
- Hu, H., Wei, H., Xiao, M., Jiang, L., Wang, H., Jiang, H., Rundek, T., & Wang, J. (2020). Characterization of the retinal vasculature in fundus photos using the PanOptic iExaminer system. *Eye and Vision*, 7(46). DOI: 10.1186/s40662-020-00211-5(Characterization of the...).
- Kanemaki, N., Inaniwa, M., Terakado, K., Kawarai, S., & Ichikawa, Y. (2016). Fundus photography with a smartphone in indirect ophthalmoscopy in dogs and cats. *Veterinary Ophthalmology*, 1–5. DOI: 10.1111/vop.12399(06 Fundus photography with...).
- Sebbag, L., Ofri, R., Arad, D., Handel, K. W., & Pe'er, O. (2024). Using a smartphone-based digital fundus camera for screening of retinal and optic nerve diseases in veterinary medicine: A preliminary investigation. *Veterinary Record*, e4088.

Merci de votre attention



VisionAnimale

www.visionanimale.fr