Mélanome conjonctival métastasé

Cas chez un sphynx

Le mélanome conjonctival est une affection rare chez le chat mais potentiellement agressive, nécessitant une prise en charge rapide et efficace pour minimiser les risques de récidive et de métastase. L'originalité du cas décrit ici tient aussi à la présence de métastases locorégionales, inédites lors de mélanome de la membrane nictitante.

Bertrand Michaud
DMV
CES Ophtalmologie vétérinaire
DU Microchirurgie ophtalmologique
DU Exploration de la fonction visuelle
DU Chirurgie vitréorétinienne
Agréé pour le dépistage des MHOC
Clinique vétérinaire Anima-Vet
Saint-Genis-Pouilly (01)

Un sphynx mâle castré de 8 ans, vivant exclusivement à l'intérieur, est présenté pour la présence d'une masse pigmentée en regard de la membrane nictitante de l'œil gauche, notée par les propriétaires depuis quelques semaines. La lésion est associée à une déformation pigmentée sous-cutanée en regard de l'articulation temporomandibulaire. Le chat ne présente aucun autre signe clinique notable et est présenté en bon état général.

Examen ophtalmologique

L'examen de l'œil gauche met en évidence une volumineuse masse pigmentée, relativement bien délimitée, adhérente à la membrane nictitante (Fig. 1). Aucune pigmentation de la conjonctive bulbaire et palpébrale adjacente ni de la cornée voisine n'est observée.

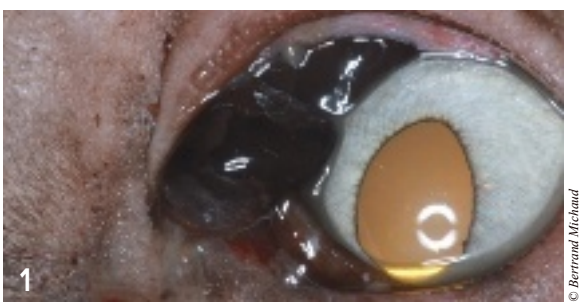

© Bertrand Michaud

Vue rapprochée de l'œil gauche : noter la volumineuse masse pigmentée envahissant la membrane nictitante.

Le reste de l'examen ophtalmologique révèle la présence d'une cataracte sous-capsulaire antérieure ainsi qu'un kyste irien à droite (Fig. 2).

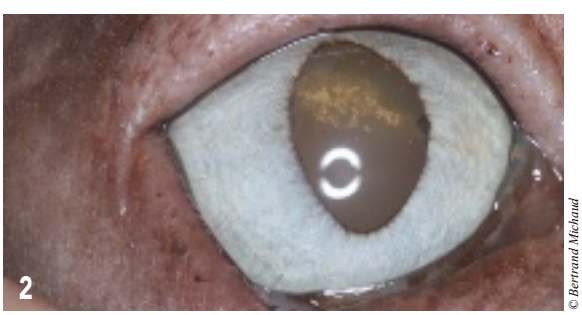

© Bertrand Michaud

Vue rapprochée de l'œil droit : cataracte sous-capsulaire antérieure et kyste irien adhérent à la partie libre de l'iris.

Le diagnostic différentiel d'une masse oculaire pigmentée inclut le mélanome uvéal, limbique ou conjonctival. L'absence d'atteinte iridienne ou cornéenne permet d'exclure une atteinte uvéale ou limbique. L'atteinte conjonctivale exclusive fait du mélanome conjonctival le diagnostic le plus probable à ce stade.

Examens complémentaires

Compte tenu de la nature des lésions, une biopsie à l'aiguille fine n'est pas proposée au propriétaire.
Des radiographies thoraciques, une échographie abdominale et un bilan hématobiochimique sont réalisés et ne révèlent aucune anomalie.

Intervention chirurgicale

Pour visionner la vidéo de l'intervention.

Une intervention chirurgicale est décidée dans la foulée des examens complémentaires. Le chat est placé sous anesthésie générale. L'exploration de la base de la membrane nictitante permet d'individualiser assez facilement la masse, qui mesure 25 mm de large, et de ne noter aucune extension aux tissus environnants. Une excision large de la membrane nictitante est alors entreprise à l'aide d'un laser diode et de ciseaux de Stevens courbes (Fig. 3 et 4).

© Bertrand Michaud

Dissection de l'attache de la membrane nictitante à l'aide du laser diode.

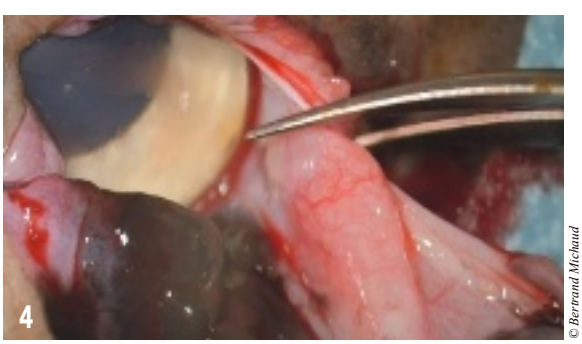

© Bertrand Michaud

Section de la membrane nictitante à l'aide de ciseaux de Stevens.

Après clignectomie, une cryoapplication en deux cycles de 20 secondes en regard de l'insertion de la membrane nictitante est réalisée à l'aide d'un Cryopen® (Fig. 5). Le ganglion parotidien est excisé (Fig. 6).
L'ensemble des tissus est envoyé pour analyse histologique (Fig. 7).

© Bertrand Michaud

Cryoapplication du site de résection.

© Bertrand Michaud

Ganglion parotidien gauche lors de l'intervention chirurgicale.

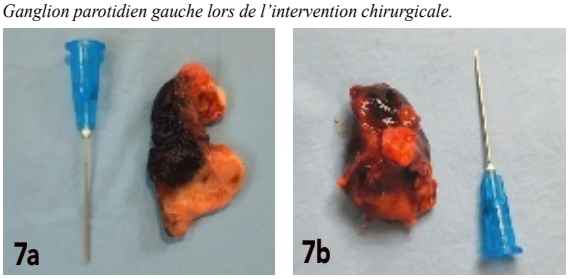

© Bertrand Michaud

Pièce anatomique après exérèse de la membrane nictitante (a) et ganglion parotidien gauche après excision (b).

Diagnostic

L'analyse histologique de la membrane nictitante révèle qu'elle est composée d'une accumulation dense de cellules mélanocytaires de grande taille, rondes, dont le cytoplasme est distendu par de très nombreux grains de mélanine (Fig. 8). L'anisocytose et l'anisocaryose sont modérées. Le ganglion lymphatique analysé présente également un envahissement diffus par une population tumorale identique à celle observée dans la membrane nictitante.
Ces éléments confirment l'hypothèse de mélanome conjonctival métastasé au ganglion parotidien ipsilatéral.

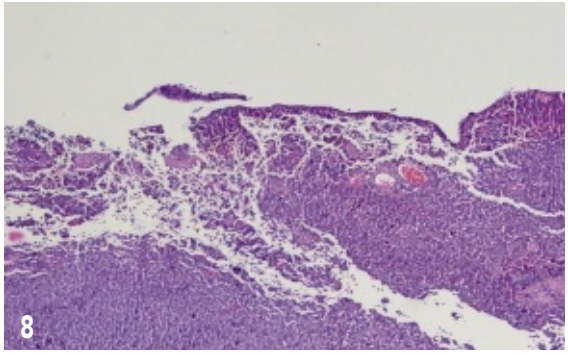

© Vet Diagnostics

Coupe histologique après coloration MGG de la masse conjonctivale nictitante.

Soins postopératoires et suivi

Le traitement postopératoire consiste en l'administration orale de clindamycine (11 mg/kg/j) et de robenacoxib (1 mg/kg/j), et l'application topique d'une pommade associant dexaméthasone et framycétine afin de limiter l'inflammation et le risque d'infection.
Une collerette est mise en place pour éviter toute mutilation des sites chirurgicaux.
Un suivi après 12 jours puis 3 mois est réalisé, sans mettre en évidence de récidive locale ni d'atteinte systémique (Fig. 9).

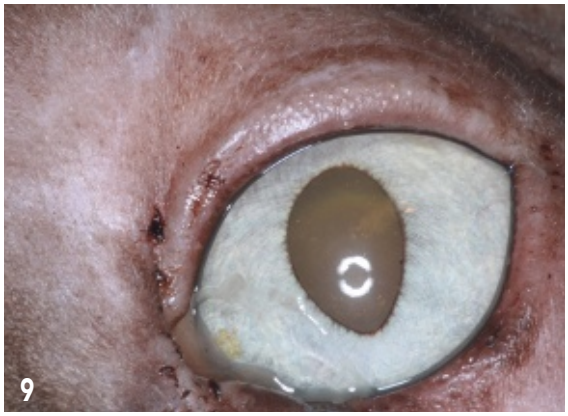

© Bertrand Michaud

Vue rapprochée de l'œil gauche au contrôle 12 jours après l'intervention.

Après 12 mois, un bilan d'extension ne révèle aucun signe de diffusion ni de récidive locale du mélanome.

Discussion

Les tumeurs mélanocytiques peuvent se développer dans la peau, les muqueuses, l'œil et ses annexes ainsi que le système nerveux central[1,2]. Les formes oculaires des mélanomes sont désignées selon leurs trois localisations principales : épibulbaire (limbiques)[3], uvéale[4] ou conjonctivale[5-7].

Chez le chat, l'uvée est la localisation la plus fréquente des tumeurs mélanocytaires, avec un potentiel métastatique élevé quel que soit le type cellulaire rencontré. Les mélanomes limbiques sont le deuxième type le plus fréquent : ils proviennent des mélanocytes des crêtes neurales du limbe, profondément dans la sclère, et épargnent la conjonctive. D'évolution lente, ils sont peu propices aux métastases. Les mélanomes conjonctivaux, enfin, sont rares chez le chat, mais potentiellement graves[8,9]. Ces tumeurs se développent à partir de cellules mélanocytaires présentes dans la membrane basale de la conjonctive. Ils méritent une attention particulière en raison de leur évolution potentiellement agressive, leur tendance à métastaser et à récidiver.

Épidémiologie et pronostic du mélanome conjonctival

Sur plus de 3 000 examens histologiques ayant révélé une tumeur oculaire féline, seuls 65 concernaient la conjonctive[9]. Une étude sur 21 cas de mélanome conjonctival chez le chat a permis de préciser que l'âge moyen de survenue est de 12,4 ans (chats âgés de 2 à 19 ans)[9]. Leur localisation préférentielle est la conjonctive bulbaire (61 % des cas), suivie de la membrane nictitante (19 %) puis de la conjonctive palpébrale (14 %) et mixte (6 % des cas). Plus des trois quarts des tumeurs étaient rapportées comme pigmentées, mais 24 % des mélanomes étaient achromiques.
Seuls 13 des 21 cas ont fait l'objet d'un suivi au long terme permettant de constater une récurrence locale dans 4 cas (31 %) et 8 chats (61 %) sont décédés au cours du suivi. Seuls 3 cas ont présenté des métastases (14 % des cas) : 2 locorégionales (ganglion lymphatique sous-mandibulaire) et une masse abdominale. Le taux de métastases de ce type de tumeur chez le chien est légèrement plus faible (10 %) mais avec une mortalité bien moindre (5 %)[10]. L'espérance de vie moyenne était de 11 mois postopératoires (6-36 mois).

Étiologie et histopathologie

Les mélanomes conjonctivaux félins présentent une population cellulaire mixte, incluant principalement des cellules épithélioïdes et, plus rarement, des cellules fusiformes. Tous les cas rapportés montrent des critères cytologiques de malignité tels que des nucléoles proéminents, un polymorphisme nucléaire et une anaplasie cellulaire[9,11,12].
L'étiologie de cette tumeur reste inconnue, bien qu'une exposition aux rayonnements ultraviolets soit suspectée, comme chez l'homme[5]. Contrairement à ce dernier, où 75 % des mélanomes conjonctivaux sont associés à une mélanose acquise prémaligne (MAP)[13], les mélanomes félins semblent survenir sous forme de masses nodulaires ou multinodulaires déformant la conjonctive[9].

Approche thérapeutique

L'exérèse chirurgicale demeure le traitement de choix pour les mélanomes conjonctivaux, bien que des options complémentaires telles que la cryothérapie, la radiothérapie ou l'immunothérapie puissent être envisagées en fonction de la taille et de l'infiltration tumorale[12]. Dans le cas présenté ici, l'utilisation de la cryothérapie après exérèse a été motivée pour limiter le risque de récidive locale.
La présence de métastases au niveau du ganglion locorégional fait la singularité de ce cas, qui est le second décrivant la découverte d'un mélanome conjonctival de la membrane nictitante associé à des métastases, le premier cas rapporté ayant métastasé au cerveau et aux poumons[14].

Les résultats à long terme de cette approche thérapeutique chez le chat sont encourageants, bien que les données sur son efficacité à long terme restent limitées à ce jour. Chez notre chat, l'intervention chirurgicale et la conduite postopératoire ont permis de stabiliser l'affection, avec un suivi favorable à moyen terme. ■

Bibliographie
1. LUNA L.D. *et al.*, « Feline non-ocular melanoma: a retrospective study of 23 cases (1991-1999) », *J. Feline Med. Surg.*, 2000, 2(4), pages 173-181.
2. PATNAIK A.K., MOONEY S., « Feline melanoma: a comparative study of ocular, oral, and dermal neoplasms », *Vet. Pathol.*, 1988, 25(2), pages 105-112.
3. BETTON A. *et al.*, « Atypical limbal melanoma in a cat », *J. Vet. Intern. Med.*, 1999, 13(4), pages 379-381.
4. DUNCAN D.E., PEIFFER R.L., « Morphology and prognostic indicators of anterior uveal melanomas in cats », *Prog. Vet. Comp. Ophthalmol.*, 1991, 1, pages 25-32.
5. FOLBERG R. *et al.*, « Malignant melanoma of the conjunctiva », *Hum. Pathol.*, 1985, 16(2), pages 136-143.
6. HARRIS B.P., DUBIELZIG R.R., « Atypical primary ocular melanoma in cats », *Vet. Ophthalmol.*, 1999, 2(2), pages 121-124.
7. LLOYD, W.C., « Eyelid and conjunctiva », In : SASSANI J.W. (Ed), *Ophthalmic Pathology With Clinical Correlations*, 1st Ed., Lippincott-Raven, Philadelphia, 1997, 59.
8. DE LORIMIER L.-P., « Primary orbital melanoma without ocular involvement in a Balinese cat », *Can. Vet. J.*, 2006, 47(3), pages 225-228.
9. SCHOBERT C.S. *et al.*, « Feline conjunctival melanoma: histopathological characteristics and clinical outcomes », *Vet. Ophthalmol.*, 2010, 13(1), pages 43-46.
10. COLLINS B.K. *et al.*, « Biologic behavior and histologic characteristics of canine conjunctival melanomas », *Prog. Vet. Comp. Ophthalmol.*, 1993, 3, pages 135-140.
11. COOK C.S. *et al.*, « Malignant melanoma of the conjunctiva in a cat », *J. Am. Vet. Med. Assoc.*, 1985, 186(5), pages 505-506.
12. PAYEN G. *et al.*, « A case of conjunctival melanoma in a cat », *Vet. Ophthalmol.*, 2008, 11(6), pages 401-405.
13. SEREGARD S., « Conjunctival melanoma », *Survey Ophthalmology*, 1998, 42, pages 321-350.
14. ROELS S., DUCATELLE R., « Malignant melanoma of the nictitating membrane in a cat (*Felis vulgaris*) », *J. Comp. Pathol.*, 1998, 119(2), pages 189-193.