OPHTALMOLOGIE FÉLINE

Gestion d'un **abcès cornéen** traité par **kératectomie lamellaire** et **greffe de biomatériel**

Bertrand Michaud
Clinique vétérinaire Le Colomby
25, chemin des Places
01170 Cessy
www.vetophtalmo.fr
michaudveto@vetophtalmo.fr

0,05 CFC
par article lu

Un ulcère de la cornée peut se compliquer redoutablement. Pour sauver l'œil, il existe une technique : la greffe de biomatériel après une kératectomie lamellaire.

Résumé

Une chatte européenne âgée de 10 ans est présentée pour un œdème cornéen de l'œil droit. Un diagnostic de kératite est émis et *Chlamydophila sp.* est identifié par PCR *(polymerase chain reaction)*. Un traitement médical est prescrit. Cependant, la kératite évolue en abcès stromal. En l'absence d'amélioration clinique, une kératectomie lamellaire antérieure avec greffe de VetBioSys-t® est pratiquée. La transparence de la cornée est recouvrée en 4 mois.

1. Vue de l'œil droit à la consultation initiale.
Des néovaisseaux cornéens abondants, une procidence de la membrane nictitante, un chémosis et un épiphora sont observés.

PHOTO : B. MICHAUD

www.
lepointveterinaire.fr
Compléments de lecture : Références
http://www.lepointveterinaire.fr/bdd/165/165_4364

Une chatte européenne stérilisée âgée de 10 ans est référée pour un œdème de la cornée de l'œil droit d'apparition récente.

CAS CLINIQUE

1. Anamnèse

L'animal est à jour de ses vaccinations et n'a pas d'historique de maladie générale ou oculaire. La modification d'aspect de cet œil a été constatée une semaine auparavant par le propriétaire.

2. Examen clinique

Le chat est présenté en bon état général. L'examen clinique général ne révèle aucune anomalie.
L'examen à distance met en évidence un blépharospasme de l'œil droit. La fonction visuelle, évaluée par des tests de clignement à la menace et de suivi d'un pointeur laser, est conservée de chaque côté. Pour évaluer la vision unilatérale du chat, un cache est positionné sur l'œil adelphe de celui examiné.
L'examen rapproché de l'œil gauche est normal. L'œil droit présente un épiphora, un chémosis marqué et une procidence de la membrane nictitante (photo 1). La tranquillisation de l'animal (médétomidine) et une anesthésie topique (chlorhydrate d'oxybuprocaïne, Cébésine® 0,4 %) de l'œil sont requises pour pratiquer un examen satisfaisant de celui-ci et de l'ensemble des surfaces oculaires, car le chémosis est intense et gêne l'accès au globe oculaire. La face orbitaire de la troisième paupière est très hyperhémiée, mais aucune prolifération folliculaire n'est notée.
L'observation à la lampe à fente sans coloration révèle une néovascularisation stromale en brosse en regard du canthus latéral, associée à un œdème cornéen diffus plus dense au centre de la cornée.
La surface cornéenne n'est pas altérée et le test à la fluorescéine est négatif pour cet œil. Aucun signe d'inflammation uvéale n'est mis en évidence. Aucun effet Tyndall en chambre antérieure, ni d'hypopion n'est observé, et la pupille est modérément dilatée.
Une légère hypotension de l'œil droit est notée. La pression intra-oculaire mesurée avec un TonoVet® est de 12 mmHg (20 mmHg pour l'œil controlatéral) (examen effectué sur la cornée saine).

Conflit d'intérêts
Aucun.

2. Aspect de l'œil droit après 7 jours de traitement. La procidence de la membrane nictitante persiste, la néovascularisation et l'œdème ont progressé.

3. Vue de l'œil droit après 14 jours de traitement. Noter l'opacification stromale centrale, à la confluence des néovaisseaux, et l'œdème cornéen très important.

PHOTOS : B. MICHAUD

3. Examens spécifiques

Des prélèvements en regard de la lésion cornéenne sont pratiqués à l'aide d'une cytobrosse étalée sur une lame colorée au MGG (May-Grünwald-Giemsa) et l'analyse est réalisée à la clinique.

L'examen au microscope de ces lames révèle un faible nombre de lymphocytes et de polynucléaires neutrophiles, mêlés à des cellules épithéliales (aucun polynucléaire éosinophile, ni aucun corps d'inclusion intracytoplasmique n'est noté).

Il s'agit donc d'une kératite stromale diffuse unilatérale.

4. Hypothèses diagnostiques

À ce stade de l'examen, plusieurs hypothèses se présentent :

- une kérato-conjonctivite infectieuse ;
- un abcès cornéen secondaire à une kératite ;
- un traumatisme cornéen par un corps étranger ;
- un traumatisme oculaire sans atteinte cornéenne primitive.

Une uvéite est peu probable en raison de l'absence de signe inflammatoire endo-oculaire. Aucune trace d'impact de corps étranger ni d'effraction n'a été mise en évidence lors de l'examen direct. L'absence de taie cornéenne rend peu vraisemblable l'hypothèse d'un abcès cornéen par complication d'un ulcère, même si cet élément ne permet pas d'écarter totalement cette cause. L'origine infectieuse ne peut être confirmée sans la réalisation de recherches précises (PCR *[polymerase chain reaction]*, bactériologie, immunofluorescence indirecte [IFI]).

5. Traitement initial

Le propriétaire est peu motivé par une recherche étiologique et la kératite stromale est alors traitée sans pouvoir en préciser la cause. Ainsi, un traitement symptomatique d'épreuve à l'aide de topiques à base de tropicamide (Mydriaticum®) pour son effet cycloplégique permettant de lutter contre la douleur et un antibiotique à base de tobramycine (Tobrex®) sont administrés, accompagnés d'une injection sous-conjonctivale de 0,2 ml de gentamicine (Septigen®).

6. Suivi

Une semaine après, l'animal est revu en consultation. Les néovaisseaux et l'œdème cornéens ont progressé **(photo 2)**. Cependant, la douleur oculaire est moins importante, selon les propriétaires. Face à cette évolution défavorable, une triple recherche herpèsvirus, *Chlamydia* et *Calicivirus* par PCR sur frottis cornéen est effectuée. Une kératite ulcérative herpétique abcédée est alors fortement suspectée. Dans l'attente des résultats, un traitement topique toujours à base de tropicamide (Mydriaticum®), du ganciclovir (Virgan®) (antiviral), à raison de six à huit applications quotidiennes pendant 15 jours, et du chloramphénicol (Ophtalon®) à la place de la tobramycine (afin de modifier le spectre anti-infectieux, notamment pour son action contre les *Chlamydiae*) sont prescrits. Un traitement par voie générale à base d'amoxicilline et d'acide clavulanique, en raison de l'hypothèse d'abcès cornéen, de L-lysine et d'un anti-inflammatoire non stéroïdien (AINS) (méloxicam) est instauré pour une durée minimale de 3 semaines.

7. Diagnostic

La recherche PCR semi-quantitative révèle la présence de *Chlamydophila sp.* 2 jours après le prélèvement cornéen avec une charge importante. L'analyse précise l'absence d'herpèsvirus et de calicivirus. Le traitement n'est pas modifié.

8. Évolution

Une semaine plus tard, une zone de densification jaunâtre-blanchâtre à localisation stromale s'est développée au centre de la cornée, à la confluence des néovaisseaux **(photo 3)**. Cependant, l'œil est beaucoup moins douloureux. L'abcès cornéen semble être l'hypothèse diagnostique la plus crédible. La lésion apparaît relativement profonde, mais l'œdème cornéen rend cette appréciation délicate. Au vu de la rapidité d'évolution de la lésion, une kératectomie lamellaire est proposée aux propriétaires, qui préfèrent éviter l'intervention. Le dernier traitement médical est prolongé.

Un mois après, la chatte est examinée pour un contrôle. L'œdème cornéen a disparu, l'abcès est mieux délimité et sa progression semble arrêtée **(photo 4)**. L'examen en fente de face et de profil de l'œil permet de constater que l'abcès semble profond. Il existe un risque de rupture en chambre antérieure. Une kératectomie lamellaire est ainsi reproposée aux propriétaires afin d'éliminer la lésion et de limiter son extension en direction de l'endothélium cornéen.

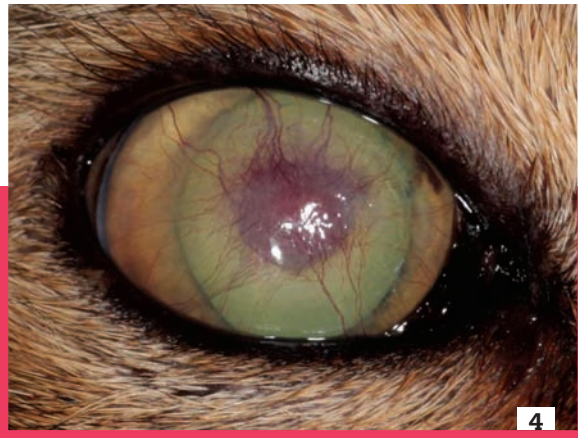

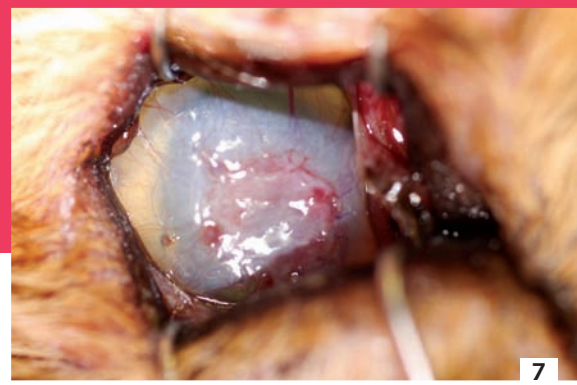

4. Contrôle à un mois et demi. L'abcès est bien délimité et stabilisé (un infiltrat cellulaire est présent à sa surface).

5. Aspect de la cornée après parage de l'abcès. Noter la finesse de la membrane de Descemet.

6. Les feuilles de VetBiosSys-t® sont suturées à la cornée.

7. Aspect de l'œil lors du retrait de la clignoraphie, 7 jours après l'intervention chirurgicale.

PHOTOS : B. MICHAUD

9. Traitement chirurgical

Après induction au propofol relayée par une anesthésie gazeuse à l'isoflurane, le site est préparé. Une désinfection de la zone péri-orbitaire à l'aide de Vétédine savon®, puis de Vétédine solution®, un lavage à l'eau stérile et une désinfection de l'œil avec de la Vétédine solution® diluée au 1/50e sont effectués. Une kératectomie lamellaire circulaire prédescemétique (stomale profonde) est réalisée à l'aide d'un *biopsy-punch* de 6 mm de diamètre [9, 10]. La zone de stroma "malade" atteint la région prédescemétique, ce qui rend l'opération très délicate car la membrane de Descemet menace de se rompre si l'abcès progresse jusqu'à son contact. Après exérèse du fragment de kératectomie lamellaire, les marges de l'abcès sont parées à l'aide d'un couteau de Crescent (Angled Bevel Up®) **(photo 5)**.

Deux feuilles de VetBiosSys-t® sont ensuite découpées avec le *biopsy-punch* de 6 mm pour une kératectomie de même taille, hydratées dans une solution saline isotonique pendant 30 secondes, puis appliquées en remplacement du fragment de kératectomie lamellaire enlevé [9, 10]. Les feuilles sont suturées à la cornée par des points simples non transfixants (50 à 70 % de l'épaisseur du stroma) à l'aide d'un fil Vicryl 9/0® de façon à restaurer l'épaisseur de la cornée **(photo 6)**.

Une clignoraphie (recouvrement par la membrane nictitante) est ensuite réalisé afin de protéger le greffon. Une injection sous-conjonctivale de 0,2 ml de gentamicine est effectuée. Les traitements topiques (tropicamide, chloramphénicol et ganciclovir) sont poursuivis par application sur la conjonctive de la troisième paupière, les traitements par voie générale (amoxicilline-acide clavulanique, méloxicam) également. Le port de la collerette est prescrit pour une durée minimale de 15 jours. Les examens histologique, bactériologique et virologique du fragment de cornée retiré ont été refusés par le propriétaire pour des raisons financières.

10. Suivi postopératoire

La chatte est revue pour un contrôle intermédiaire une semaine après l'intervention chirurgicale. Il est procédé au retrait du recouvrement, le résultat est satisfaisant **(photo 7)**. Le greffon est colonisé par des cellules et des vaisseaux sanguins, ce qui signe une bonne intégration à la cornée. Un œdème cornéen diffus réactionnel est noté. Un mois après l'opération, l'œdème cornéen se localise autour de la greffe, l'œil est indolore et les fils de suture ont disparu **(photo 8)**. Une néovascularisation, plus discrète qu'en phase inflammatoire, persiste, favorisant la colonisation du biomatériel par une population cellulaire dense. Cet infiltrat est en relief par les cellules cornéennes. Les traitements précédents sont arrêtés. Le foyer septique est considéré comme *a priori* sain et après un test à la fluorescéine négatif, un traitement topique à base de dexaméthasone (Maxidex®) est instauré afin de limiter l'opacification de la cicatrice. Un suivi trimestriel est préconisé.

La chatte est revue 4 mois après l'intervention chirurgicale. Une légère zone d'opalescence stromale au centre de la cornée et un simple néovaisseau cornéen grêle sont visibles. Le résultat est jugé satisfaisant **(photo 9)**.

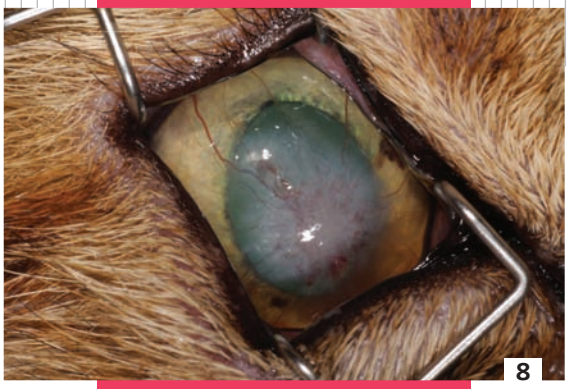

8. Un mois après l'intervention chirurgicale, l'œdème est beaucoup moins marqué.

9. Aspect de l'œil 4 mois après l'opération. L'amélioration est notable et seule une légère opalescence persiste sur le site greffé.

PHOTOS : B. MICHAUD

DISCUSSION

L'abcès stromal est très peu documenté chez le chat (il l'est beaucoup plus chez les équidés). Il peut être bactérien ou fongique et faire suite à une inoculation ou à un ulcère superficiel parfois viral [3, 7]. En cas d'atteinte stromale, le curetage chirurgical reste la meilleure option [6].

1. Étiologie et épidémiologie

L'isolement de *Chlamydophila sp.* grâce à la PCR sur un cytobrossage cornéen permet d'envisager cet agent pathogène comme l'un des responsables possibles de l'abcès [5]. La présence de la bactérie dans le stroma cornéen n'a pu être affirmée par le prélèvement, qui n'intéresse que les surfaces oculaires. La non-détection de l'herpèsvirus par PCR n'exclut pas sa présence dans le stroma cornéen [2, 8]. En effet, il est possible qu'une kératite interstitielle herpétique ou un ulcère herpétique initial aient permis une entrée de *Chlamydophila sp.* dans la cornée et le développement de l'abcès. Cependant, l'analyse du fragment de cornée comprenant l'abcès n'a pas été souhaitée par les propriétaires.

Un abcès cornéen stromal peut avoir des origines très diverses, et être de nature septique ou aseptique. Un ulcère cornéen en est possiblement la cause en se surinfectant et en cicatrisant en surface, "emprisonnant" les agents responsables en son sein. Une ponction dans le stroma cornéen par un élément vulnérant septique peut également en être à l'origine [6].

2. Signes cliniques

L'abcès stromal est souvent associé à une forte inflammation et à une douleur oculaire concomitante, qui peut se manifester par un épiphora, une énophtalmie (avec procidence induite de la membrane nictitante), éventuellement un myosis serré (ayant pour origine un réflexe uvéal ou antidromique) si l'inflammation atteint aussi la chambre antérieure [6]. Il se présente sous la forme d'un épaississement de la cornée. Une coloration jaune verdâtre du stroma est quasiment pathognomonique de cette affection. Cette dernière entraîne un chémosis, une kératite associée à une néovascularisation cornéenne et un œdème cornéen, voire une inflammation du segment antérieur dans certains cas. Un historique d'ulcère cornéen récent est souvent rencontré [7].

3. Diagnostic

Le diagnostic de l'abcès cornéen stromal peut être fondé sur l'observation de la lésion à l'aide d'une lampe à fente permettant de visualiser une opacification focalisée dans l'épaisseur du stroma cornée. Les méthodes récentes d'imagerie à l'aide de la tomographie de cohérence optique (OCT) permettent de mieux caractériser la profondeur de l'atteinte. Le diagnostic étiologique est parfois complexe. Il requiert la réalisation d'examens complémentaires notamment sur la lame de kératectomie tels que la cytologie, l'histologie, la bactériologie, la mycologie et la recherche virale (herpèsvirus félin 1 [FHV-1] essentiellement) par technique d'IFI ou PCR [1-3, 6, 8]. Ces analyses ont un coût et n'ont pas été souhaitées par les propriétaires. Cela représente une limite dans la démarche scientifique, mais montre qu'un traitement efficace est possible en choisissant une stratégie d'économie raisonnable.

Diagnostic différentiel

Dans les stades précoces, avant l'apparition d'un œdème stromal, le diagnostic différentiel doit être effectué entre un abcès cornéen, une kératite éosinophilique (lésions en relief, superficielles) et une kératite stromale métaherpétique [2]. Un kyste d'inclusion épithélial en formation peut également être évoqué, mais son caractère non douloureux l'écarte aisément des hypothèses diagnostiques.

Cytologie et histologie

L'examen cytologique des lésions stromales est délicat en raison de leur accès limité lors d'abcès profond et *a fortiori* lorsque l'épithélium cornéen est intact, comme dans le cas décrit. La présence d'une morula de *Chlamydophila sp.* dans le cytoplasme des cellules de l'épithélium cornéen ne permet pas de conclure sur l'origine unifactorielle de l'atteinte, ni ne prouve la responsabilité d'une bactérie retrouvée le plus souvent dans les conjonctives. De plus, à ce jour, aucune étude vétérinaire n'a encore révélé la présence de *Chlamydiae* dans un abcès cornéen. Néanmoins, des cas de kératite et d'abcès cornéen à *Chlamydophila cati* ont été rapportés chez l'homme [11]. Une telle hypothèse est donc possible dans notre cas.

Chez cette chatte, des examens histologique, virologique et bactériologique de la pièce de kératectomie aurait été nécessaires pour un diagnostic de certitude.

Bactériologie et virologie

La bactériologie paraît être l'examen complémentaire de choix, mais sa mise en œuvre requiert de réaliser le prélèvement dans des conditions d'hygiène parfaites pour prévenir les contaminations. Tout traitement antibiotique topique doit être arrêté au minimum 5 jours avant le prélèvement.

La recherche par PCR sur des prélèvements cornéens et/ou conjonctivaux est actuellement la technique la plus sensible. Néanmoins, elle permet seulement de confirmer la présence de l'agent infectieux sur les surfaces oculaires. La présomption de son implication peut être renforcée en identifiant des lésions compatibles avec cet agent pathogène [8].

4. Traitements

Traitement médical

En général, les quinolones par voie topique sont les antibiotiques qui diffusent le mieux au travers de la cornée et de l'épithélium intact. Elles sont donc particulièrement indiquées en cas de suspicion d'abcès cornéen. Il en est de même par voie systémique, à condition que la néovascularisation cornéenne atteigne le site de l'abcès supposé. De plus, le spectre de ces médicaments est plus large. Ils peuvent donc être prescrits lors d'abcès cornéen.
Le traitement médical de l'abcès cornéen stromal à *Chlamydophila sp.* est souvent illusoire et ne permet que de limiter son extension [11]. Il fait appel à des antibiotiques spécifiques de *Chlamydophila sp.* par voie locale (chloramphénicol, Ophtalon®, ou auréomycine, Auréomycine Evans 3 %®) associés à une antibiothérapie systémique (amoxiciline-acide clavulanique ou oxytétracycline) pour une durée minimale de 3 semaines [5]. Dans notre cas, qui date de 2009, du chloramphénicol a été utilisé. Actuellement, ce n'est plus la molécule la plus efficace contre *Chlamydophila sp.* Mieux vaut privilégier un antibiotique à meilleure diffusion intracellulaire, et qui possède une efficacité reconnue et étudiée contre cet agent pathogène, telle l'auréomycine pommade ophtalmique.
L'association d'un cycloplégique et d'un mydriatique comme le tropicamide (Mydriaticum®) peut se révéler utile. Son action cycloplégique plus faible requiert des applications plus fréquentes (quatre ou cinq fois par jour) qu'avec l'atropine, sans présenter, cependant, les inconvénients de cette dernière chez le chat, telle une sialorrhée excessive démotivant souvent les propriétaires. L'atropine à 0,3 % peut néanmoins être bien tolérée dans l'espèce féline, le propriétaire devant être prévenu des effets secondaires. Lors de suspicion d'une atteinte conjointe par un herpèsvirus, un antiviral par voie topique est administré, tel que du ganciclovir (Virgan®) éventuellement associé à un apport de lysine (Lysine TVM®) par voie générale (son intérêt préventif a été récemment controversé), afin de diminuer les réplications virales et, ainsi, de limiter le risque de phases de virémie ultérieures [2, 4]. Un anti-inflammatoire non stéroïdien par voie topique (diclofénac) est préféré à un corticostéroïde, susceptible de favoriser les réplications virales, même si son intérêt est controversé dans les publications (surtout chez l'homme). Un traitement anti-inflammatoire non stéroïdien par voie générale est ainsi privilégié pour réduire ces risques.
Ce traitement peut néanmoins se révéler concluant lorsque l'affection est prise en charge précocement.

Traitement chirurgical

La chirurgie est le traitement de choix dans les stades avancés ne répondant pas au traitement médical. La proposer rapidement permet de prévenir les complications secondaires (uvéite, hypopion ou panophtalmie consécutifs à la perforation de l'abcès en chambre antérieure). L'acte chirurgical consiste en un parage de l'abcès par kératectomie lamellaire. Le comblement du défaut de cornée est obligatoire si la kératectomie dépasse le tiers du stroma cornéen [9, 10]. Il peut s'effectuer à l'aide de matériel biosynthétique (muqueuse d'intestin de porc, VetBioSys-t®, plus disponible depuis 2011, ou d'éléments issus de vessie de porc, A-cell-Vet® [9, 10]), par une greffe conjonctivale pédiculée ou en îlot. La greffe conjonctivale pédiculée présente l'intérêt de permettre un drainage vasculaire du foyer infectieux et l'inconvénient de laisser une cicatrice cornéenne pouvant incommoder visuellement l'animal. Dans le cas présenté, l'utilisation du biomatériau n'était pas le choix le plus sûr quant à l'évolution de la maladie, mais a permis une récupération visuelle complète de l'animal.
Une autogreffe ou une hétérogreffe peuvent également être proposées, même si des soucis de conservation des greffons et un risque de rejet sont présents. Le résultat optique est souvent concluant [6]. Les greffes de membranes amniotiques sont très prometteuses [1]. Cependant, l'approvisionnement reste très délicat car aucun produit n'est encore commercialisé dans le domaine vétérinaire.

5. Pronostic

D'après notre expérience, le pronostic est souvent bon en cas de prise en charge précoce de l'affection [pas de données statistiques dans la bibliographie]. En cas de perforation de l'abcès en chambre antérieure, il devient plus sombre pour l'œil atteint.

Conclusion

L'abcès cornéen est un challenge en ophtalmologie vétérinaire tant sur le plan diagnostique que sur le plan thérapeutique. Il convient de convaincre le propriétaire de l'intérêt du traitement chirurgical en cas d'inefficacité du traitement médical, avec une mise en œuvre rapide. ▮

Summary

Management of a corneal abscess in a female cat by lamellar keratectomy and biomaterial graft

▶A 10-years old European female cat has been referred in order to investigate it's right eye's oedema. A PCR (*polymerase chain reaction*) revealed a *Chlamydophila sp.* infection thus a medical treatment is prescribed. However, the keratitis evolved into a corneal abscess. Because a lack of clinical improvment an anterior lamellar keratoplasty using a VetBioSys-t® graft is performed after the abscess removal. The transparency of the cornea appears very good 4 months after the surgery.

Keywords

Abscess, cornea, keratectomy, biomaterial, cat.